

ANEURISMA COMPLEJO DE  
BIFURCACIÓN DE ACM IZQUIERDA  
TRATADO CON STENTS NEUROFORM  
ATLAS “EN Y” COILS

JOSE CARLOS MÉNDEZ

# CASO CLINICO

- Mujer de 68 años con antecedentes de hipertensión y tabaquismo que presentó aneurisma incidental de 9 mm. de cuello ancho en bifurcación de ACM izquierda.
- Se decide tratamiento endovascular

- Se realiza tratamiento endovascular bajo anestesia general, mediante acceso femoral derecho y bajo heparinización i.v. (4.000 UI)
- Se realiza reconstrucción del cuello de la lesión y la bifurcación de ACM mediante implantación de stents Neuroform Atlas en configuración “en Y” (4,5 x 21 mm y 4 x 24 mm)
- A continuación se realiza oclusión endosacular del aneurisma con coils Target de diversos tamaños y configuraciones
- Se consigue oclusión angiográfica completa de la lesión sin incidencias

- La paciente evoluciona favorablemente sin eventos neurológicos y es dada de alta 48 horas bajo tratamiento antiagregante

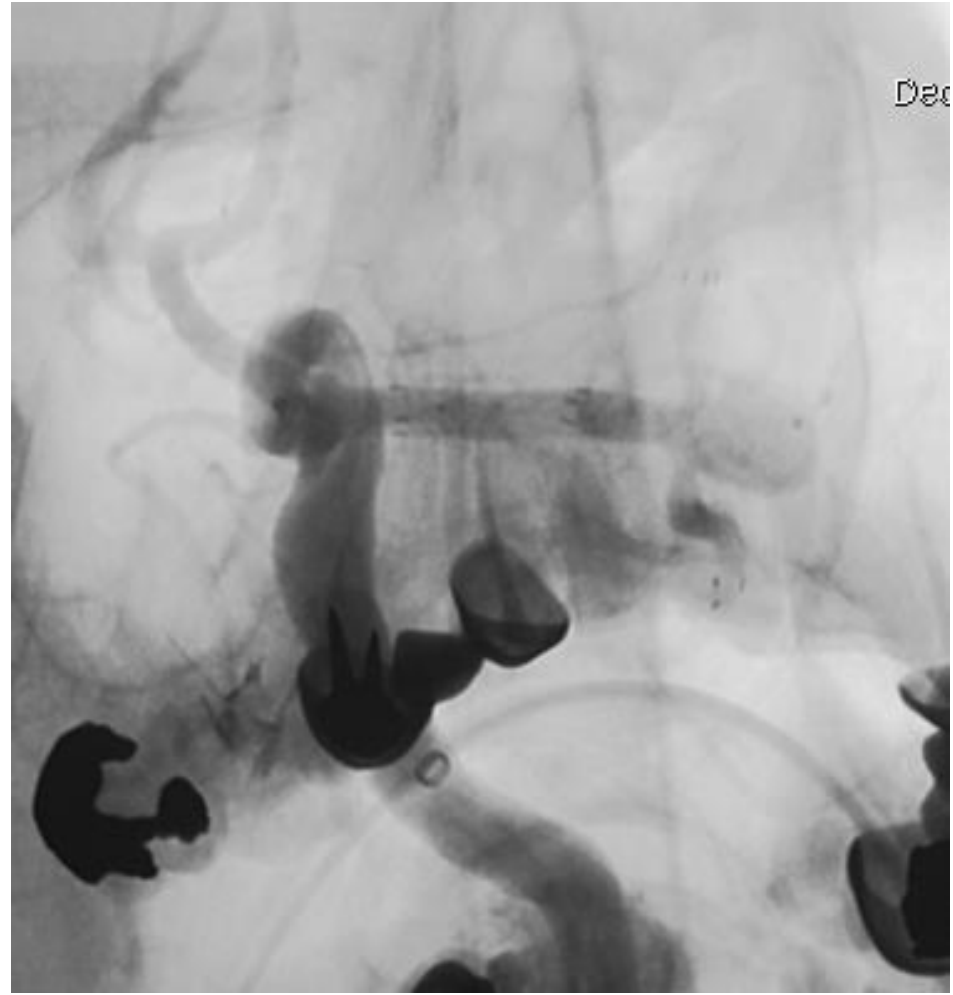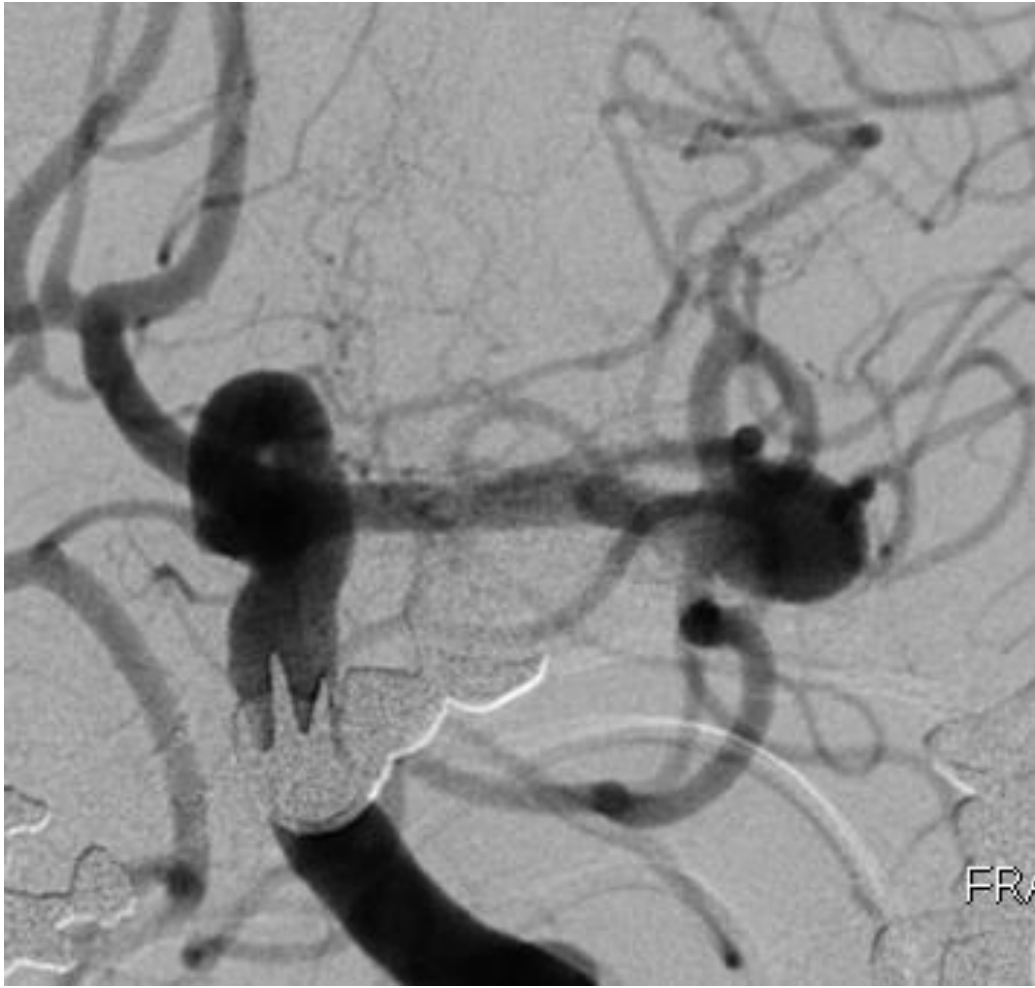


Fig.1 : Arteriografía que muestra el aneurisma de ACM izquierda de cuello ancho con origen de ambas ramas en la base del cuello

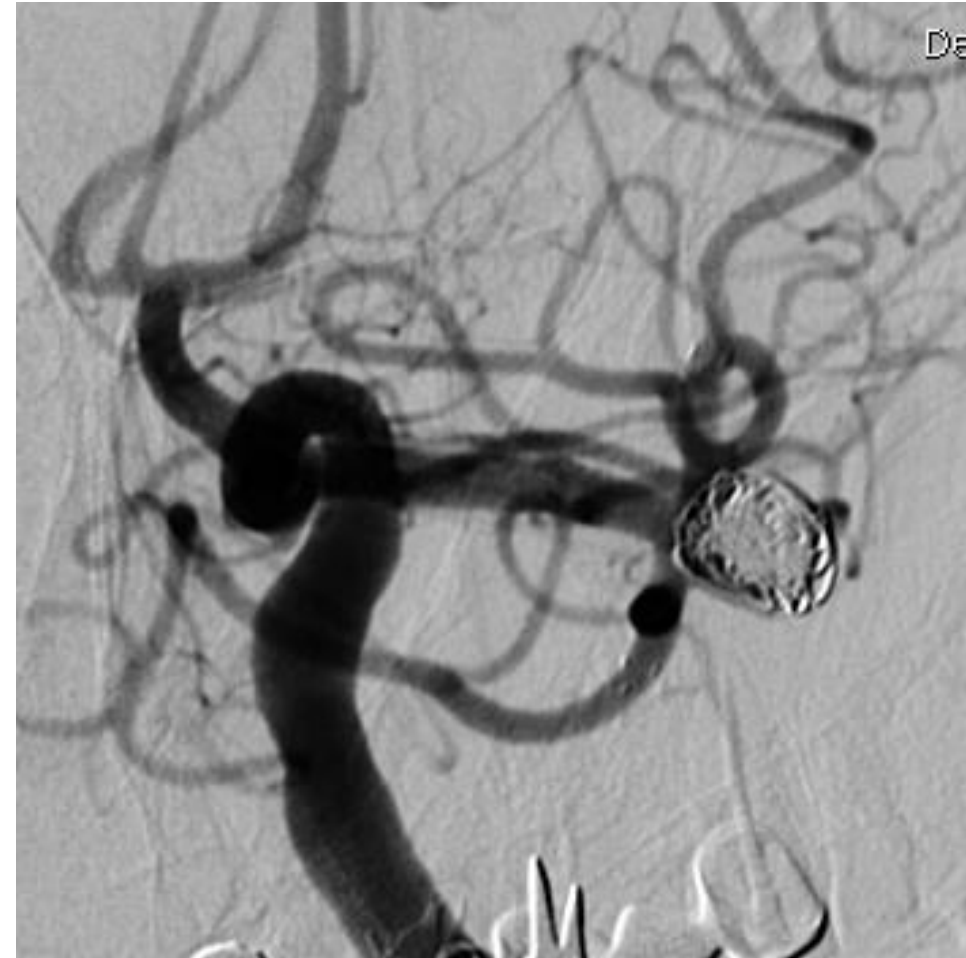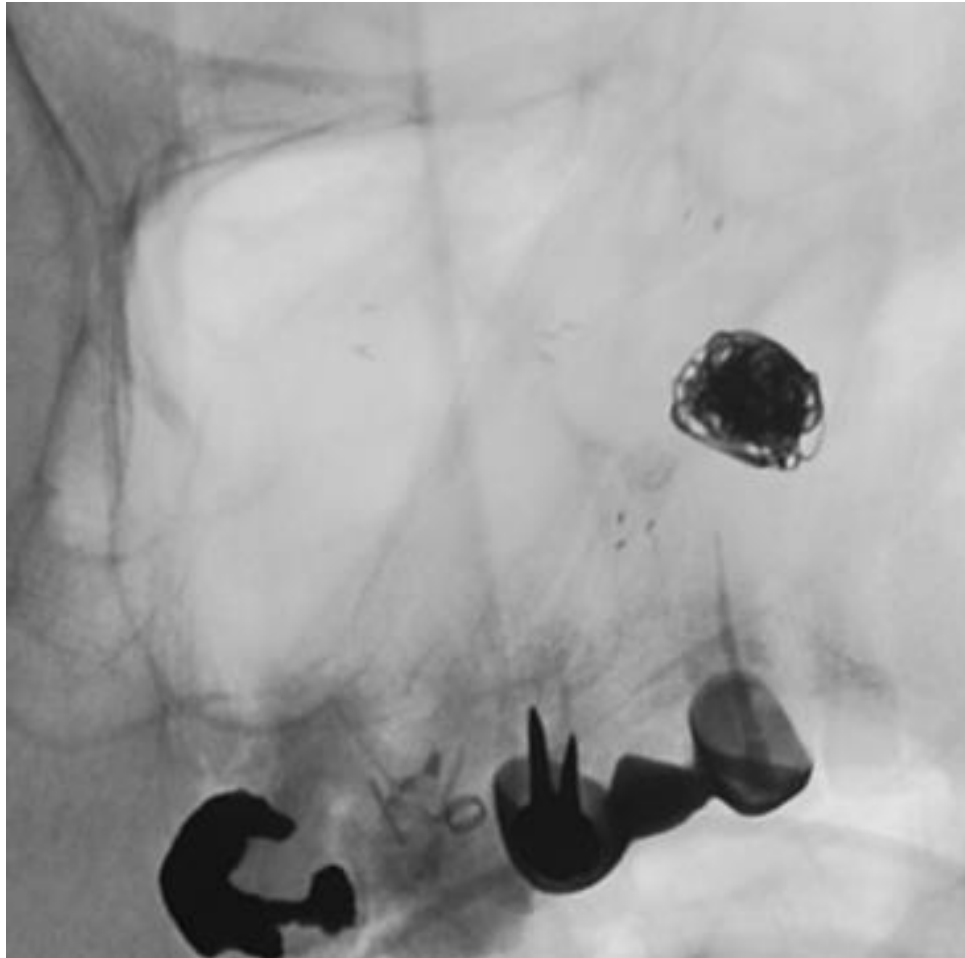


Fig.3 : Arteriografía sin (izquierda) y con substracción digital (derecha) que muestran la oclusión completa del aneurisma tras embolización endosacular con coils Target y preservación de ambas ramas de ACM gracias a la implantación de los stents "en Y".